

Monitoreo de Presión Intracraneal Intraoperatoria en Craniectomía Descompresiva por TEC Grave

Intraoperative Intracranial pressure monitoring in decompressive craniectomy for severe TCE

Jerson Flores C. Md 1, Aurelio Asto A. Md2

Departamento de ¹Neurocirugía y ² Unidad de Cuidados Intensivos Neuroquirúrgicos del Hospital Nacional Guillermo Almenara Irigoyen

RESUMEN

La reducción de la presión intracraneal (PIC) constituye la piedra angular en el manejo de los pacientes con TEC grave, siendo el monitoreo PIC de gran importancia pues ayuda a optimizar el tratamiento y mejorar el pronóstico. La craniectomía descompresiva (CD) ha demostrado ser un método efectivo en la reducción de la presión intracraneal cuando otros tratamientos han fallado. Estudios de monitoreo PIC en el pre y postoperatorio demuestran que ésta reducción es inmediata y sostenida en las primeras 48 horas. Sin embargo se conoce poco sobre la variación de la PIC durante la realización de la craniectomía descompresiva y de la contribución de cada una de las etapas de la misma como la remoción de hueso, la apertura dural y duraplastia, en el resultado final. Presentamos el caso de un paciente con TEC grave en quien se realizó monitoreo de la presión intracraneal durante la realización de la craniectomía descompresiva en el Hospital Guillermo Almenara en el 2009.

Palabras clave: Traumatismo craneoencefálico, presión intracraneal, monitoreo intraoperatorio, craniectomía descompresiva

Rev Peru Neurocir 2010;5(2): Pag. 17-22

ABSTRACT

The reduction of intracranial pressure (ICP) is a cornerstone in the management of patients with severe head injury, ICP monitoring remains very important as it helps to optimize treatment and improve prognosis. Decompressive craniectomy (DC) has proved to be an effective method in reducing intracranial pressure when other treatments have failed. ICP monitoring studies in the pre and post operative show that this reduction is immediate and sustained within 48 hours. However, little is known about the variation of the PIC during the performance of decompressive craniectomy and the contribution of each of its stages, as the removal of bone, dural opening and duraplasty in the final result. We report the case of a patient with severe TBI who underwent intracranial pressure monitoring during the performance of decompressive craniectomy in the Guillermo Almenara Hospital in 2009.

Keywords: Traumatic brain injury, intracranial pressure, monitoring intraoperative, decompressive craniectomy

La Hipertensión endocraneal secundaria a edema cerebral es la principal causa de mortalidad y discapacidad en pacientes con traumatismo encefalocraneano grave (TEC)^{1,2,3}. El monitoreo y la reducción de la presión intracraneal (PIC) constituye la piedra angular en el manejo de los pacientes con TEC grave, pues su elevación (PIC > 20mmHg) afecta el pronóstico^{3,4}. Diversas opciones terapéuticas de primera línea son utilizadas para disminuir la presión intracraneal, éstas incluyen analgesia, neurosedación, osmoterapia, hiperventilación leve y barbitúricos⁵. Sin embargo cuando hipertensión endocraneal es refractaria al tratamiento médico otras modalidades de segunda línea son necesarias⁶. La craniectomía descompresiva (CD) ha demostrado ser un método efectivo en la reducción de la presión intracraneal cuando otros tratamientos han fallado^{7,8,9,15}. Estudios de monitoreo de presión intracraneal en el pre y postoperatorio demuestran que ésta reducción es inmediata y sostenida en las primeras 48 horas⁹. Sin embargo se conoce poco sobre la variación de la presión intracraneal durante la realización de la craniectomía descompresiva y de la contribución de

cada una de las etapas de la misma como la remoción de hueso, la apertura dural y duraplastia, en el resultado final de la presión intracraneal.

Presentamos el caso de un paciente con traumatismo encefalocraneano grave en quien se realizó monitoreo de la presión intracraneal durante la realización de la craniectomía descompresiva en el Hospital Guillermo Almenara en el 2009.

REPORTE DE CASO

Historia y Examen: Paciente varón de 28 años, sin antecedentes de importancia, que sufre caída por las escaleras, estando en estado etílico, golpeándose la cabeza presentando pérdida de conciencia por aprox. 10 min, cefalea y vómitos en 2 oportunidades por lo que es llevado a emergencia. Al examen se encontró a paciente somnoliento, confuso, obedeciendo algunas órdenes simples, Glasgow 12, pupilas isocóricas, sin déficit motor, con herida contusa en región parietal derecha. La tomografía cerebral mostró contusión hemorrágica temporal derecha con hematoma subdural agudo laminar, edema cerebral y moderado efecto

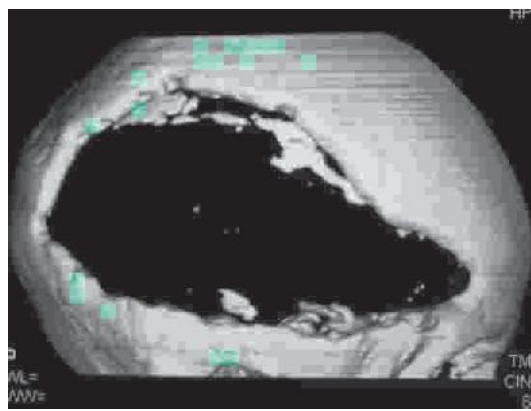
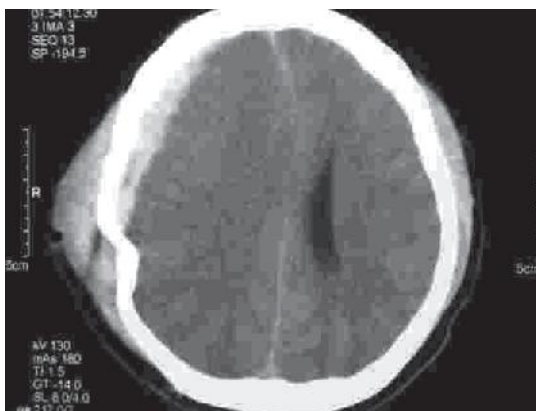

Fig 1: TAC cerebral prequirúrgica (A) que muestra hematoma subdural agudo laminar y edema cerebral con desviación de línea media, (B) TEM con reconstrucción en 3D que muestra área de craniectomía descompresiva

de masa con colapso de cuerno frontal del ventrículo lateral derecho, asociado a una fractura parietal ligeramente deprimida (Fig 1). El paciente fue hospitalizado en la unidad de cuidados intensivos de neurocirugía para manejo de edema cerebral, con expectativa quirúrgica en caso de deterioro neurológico.

Tratamiento: A su llegada a UCI al paciente se le colocó un catéter de presión intracraneal intraparenquimal (fibra óptica: Camino) en la región frontal izquierda (ante la posibilidad de descompresión quirúrgica ipsilateral), registrando presiones iniciales de 30 a 40 mmHg, por lo que paciente recibió tratamiento médico agresivo con solución hipertónica al 7.5%, dopaminérgicos, analgesia, sedación e hiperventilación con lo cual se logró inicialmente controlar la PIC a valores de alrededor de 20 mmHg. Sin embargo en horas siguientes la necesidad de osmotherapia fue cada vez más frecuente, logrando sólo efecto leve y transitorio sobre la PIC, siendo catalogado de hipertensión endocraneal refractaria por lo que paciente fue programado para tratamiento quirúrgico realizándose una craniectomía descompresiva frontotemporoparietal derecha con apertura dural, evacuación de hematoma subdural agudo y plastía de duramadre.

Durante la craniectomía descompresiva se realizó el monitoreo de la presión intracraneal, tal como se muestra en la Fig 2, a su llegada a SOP se evidenció una PIC de 43 mmHg que luego de manejo anestésico (analgesia, manitol e hiperventilación) se redujo a 39 mmHg con la cual se inició la cirugía, luego del retiro de la plaqueta ósea la PIC se redujo a 29 mmHg, pero no fue sino hasta la apertura de la duramadre cuando la presión cayó rápidamente de 29 mmHg a 7 mmHg y se mantuvo estable por aprox. 1 h. Posteriormente durante el resto de la cirugía y coincidiendo con la observación de un incremento progresivo en el volumen cerebral a través del área de craniectomía, se apreció un incremento progresivo de la presión intracraneal, a 10 mmHg al final de la evacuación del hematoma subdural, 15 mmHg al final de la duraplastía y finalizando en 21 mmHg luego de cierre de piel y tejidos blandos. (Fig 3)

Evolución: En el postoperatorio se continuó el monitoreo de PIC observándose en las primeras horas un incremento moderado de la misma con respecto a PIC inicial al

momento de la descompresión, la cual sin embargo se mantuvo estable en el rango de 13 a 15 mmHg con presiones de perfusión cerebral (PPC) por encima de 60 mmHg a pesar de algunos picos de PIC de 23-26 mmHg entre el 3er y 6to día del TEC que fueron controlados eficazmente con tratamiento médico. El paciente continuó con osmotherapia en base a solución hipertónica al 7.5% condicional a PIC mayor de 15 mmHg por aprox. 5 días y luego se redujo progresivamente en volumen y concentración en siguientes 4 días. TAC de control se mostró ausencia de hematoma subdural resolución de contusión edema cerebral con menor desviación de línea media que en prequirúrgico, leve protusión de masa encefálica por área de craniectomía. Recibió además profilaxis anticonvulsivante y tratamiento ATB por cuadro de neumonía intrahospitalaria con buena respuesta. Paciente evolucionó en forma lentamente favorable aunque con secuela neurológica de trastorno de sensorio y déficit de memoria (EG:13) siendo dado de alta para control por consultorio externo de neurocirugía y Medicina Física y Rehabilitación.

DISCUSION

La lesión traumática cerebral es la principal causa de mortalidad y discapacidad en personas de todas las edades^{1,11,14}. El incremento de la presión intracraneal (PIC) producto del edema cerebral secundario o de lesiones hemorrágicas altera la presión de perfusión cerebral (PPC), el flujo sanguíneo cerebral (FSC) y potencialmente el metabolismo cerebral, siendo uno de los factores más importantes de mal pronóstico^{3,7,17}; por lo que el control de la PIC es fundamental en el manejo de los pacientes con TEC grave.

El monitoreo de PIC ha demostrado ser de gran utilidad en el manejo de la injuria traumática cerebral pues ayuda a optimizar el tratamiento, contribuyendo a mejorar el pronóstico de los pacientes con TEC grave^{3,4,7,12,18,20}, además puede ser usado también en otras patologías que cursan con hipertensión intracraneal, como hemorragias intracraneales espontáneas, infartos cerebrales masivos, tumores cerebrales, entre otros¹³. Según las recomendaciones de la Brain Trauma Foundation, el

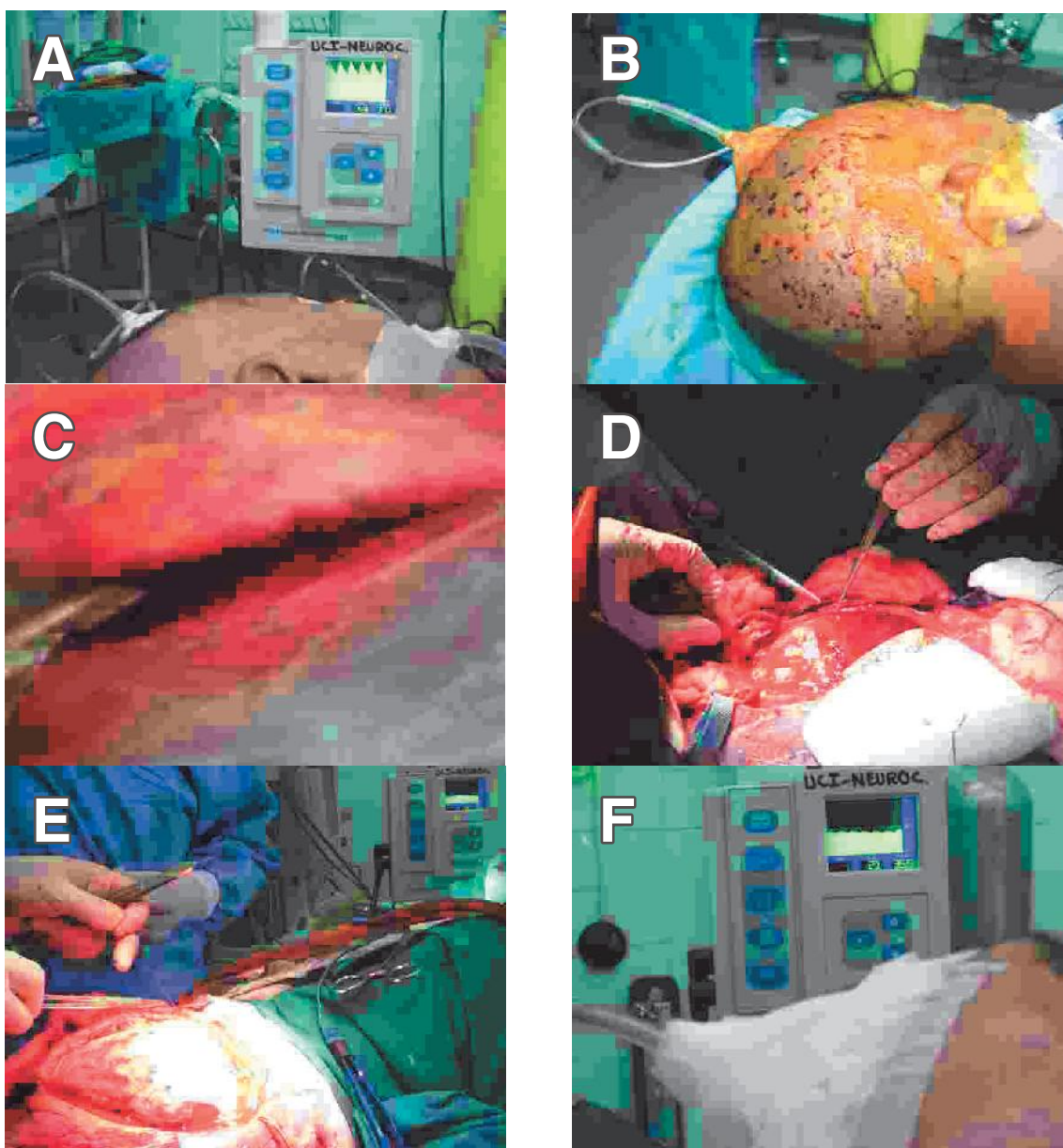


Fig 2: Fotos intraoperatorias que muestran valores de PIC en diferentes momentos quirúrgicos. (A) a su llegada a SOP (B) inicio de la cirugía, (C) retiro de la plaqueta ósea, (D) Apertura dural y evacuación de hematoma subdural laminar, (E) final de la duraplastia, (F) Término de la cirugía.

monitoreo de PIC debe efectuarse en los pacientes con TEC grave (Glasgow $<$ o igual a 8) y una TAC anormal, con presencia de hematoma, contusiones, swelling, desviación de la línea media o compresión de cisternas basales; o en pacientes con TEC grave con una TAC normal si presenta una de las siguientes situaciones al ingreso: edad $>$ 40 años, posturas motoras anormales uni o bilaterales o presión arterial sistólica $<$ 90 mmHg⁵.

Una variedad de estrategias de primera línea son usadas en el control de la PIC, tales como sedación, analgesia, bloqueadores neuromusculares, osmoterapia e hiperventilación^{5,19}. Sin embargo cuando la PIC es refractaria al tratamiento médico otras modalidades de segunda línea son necesarias.

La craniectomia descompresiva (CD) ha demostrado ser un método efectivo en la reducción de la presión intracraneal^{7,8,9,15,17}. Estudios de monitoreo PIC postoperatorio han demostrado una reducción inmediata de la PIC luego de la descompresión, en promedio de (37 ± 17) a (20 ± 13) mmHg, aunque con un incremento gradual en la primeras 24 horas^{18,20}, tal como se apreció en las primeras horas de nuestro caso. Sin embargo, la PIC permanece estable y bien controlada en las siguientes 48 horas^{9,17}, permitiendo en la mayoría de los pacientes una reducción en la intensidad del tratamiento o Therapeutic Intensity Level (TIL)¹⁹ lo cual traduce una mejoría en la capacidad de reserva compensatoria cerebral. El efecto beneficioso de la CD en el control de la PIC también se refleja en la proporción de tiempo durante la cual la PIC es $>$ de 25 mmHg; ésta se reduce de aproximadamente el 33% del tiempo en el

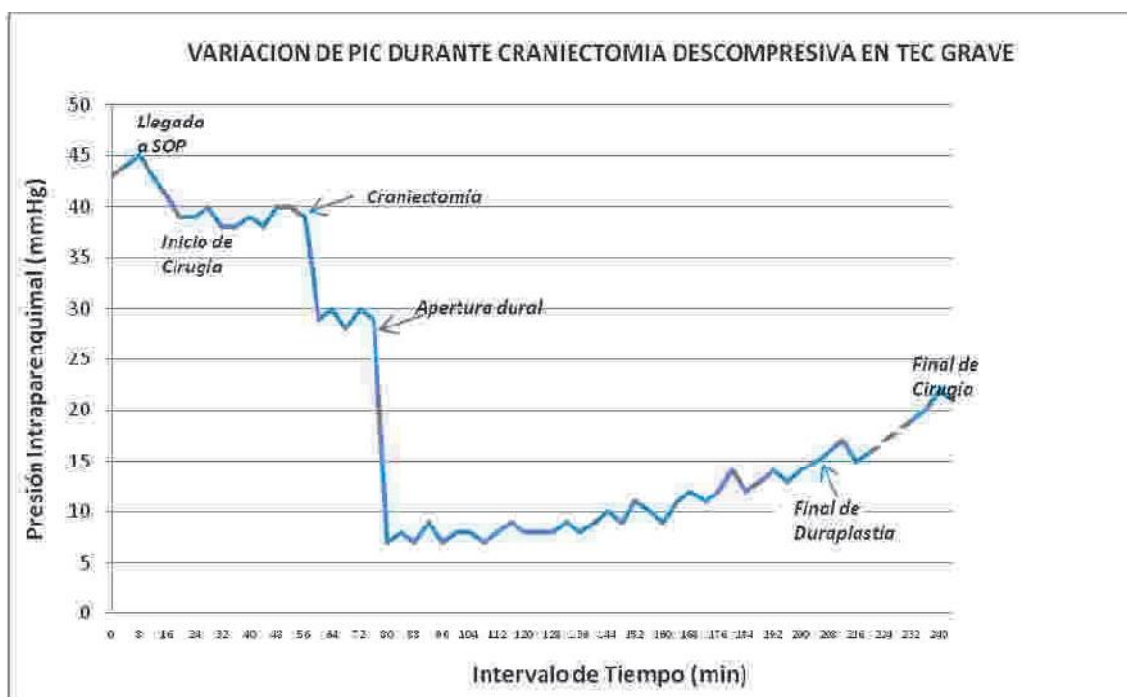


Fig 3: Gráfico que muestra variación de la PIC en diferentes momentos durante la craneotomía descompresiva.

preoperatorio a sólo 2% luego de la craneotomía descompresiva^{9,13}.

El monitoreo de la presión intracraneal durante la craneotomía descompresiva permite apreciar la contribución de cada una de las etapas de la craneotomía en su efecto final sobre la PIC¹³. Así en nuestro caso (Fig 3) se pudo apreciar que, la remoción de la plaqueta ósea contribuyó sólo en el 31% (39 a 29 mmHg) a la reducción de la PIC, mientras que la apertura dural (incluyendo la remoción de hematoma subdural laminar) contribuyó con el 79% (29 a 7 mmHg) del total, lo cual justifica la necesidad de la realización de la duraplastia en todos los casos de CD por TEC. Otro efecto observado fue la elevación progresiva de la PIC desde el instante de la descompresión hasta el final de la cirugía, que está en relación con el incremento del volumen cerebral que se apreció durante la misma, el cual puede deberse a edema cerebral secundario a hiperperfusión luego de la descompresión^{24,25}. Este efecto de elevación inicial de la PIC, se correlaciona con los hallazgos encontrados en el estudio de Timofeev et Al.⁹ en el que hubo un incremento de la PIC en las primeras 24 horas post cirugía, la cual sin embargo fue de fácil control. Esto demuestra que la osmoterapia y otras medidas deben continuar en el postoperatorio a pesar de la gran descompresión quirúrgica, aunque con menor intensidad que en el prequirúrgico (bajo TIL)¹⁹.

La contribución de cada fase de la craneotomía descompresiva en la reducción de la PIC no es la misma en todos los casos, varía según la patología. En un estudio sobre monitoreo de PIC con catéter intraventricular¹³, se observó que en casos de CD por hemorragia subaracnoidea

y hemorragia hipertensiva putamina la apertura dural fue el principal componente en la reducción de la PIC (similar al TEC), mientras que en hematoma subdural y en infarto cerebral hemisférico la remoción de la plaqueta ósea fue la que más contribuyó en la reducción de PIC (Fig 4). Esto nos muestra una respuesta diferente de la PIC a la craneotomía descompresiva dependiendo de la patología, que guarda relación con su fisiopatología y que podría llevar a evitar algunas etapas de la craneotomía descompresiva (como la duraplastia) según la respuesta de la PIC en el intraoperatorio, contribuyendo de éste modo a disminuir las complicaciones relacionadas a ésta técnica quirúrgica.

Diversos estudios han demostrado que la craneotomía descompresiva mejora también la perfusión cerebral, aumenta el flujo sanguíneo cerebral (FSC) y la oxigenación tisular (PtO₂)^{16,17,18,23} disminuyendo la injuria neuronal secundaria y contribuyendo de éste modo a reducir la mortalidad en pacientes con TEC grave. Sin embargo su efecto sobre el pronóstico funcional es aún discutible y está siendo estudiado en 2 ensayos randomizados (RESCUEicp y DECRA). Esta falla en la mejora del pronóstico, podría estar en relación a: Cambios metabólicos post isquémicos como la inhibición prolongada de la síntesis proteica que conduce a la muerte neuronal tardía cuando FSC y la PPC se encuentran por debajo de niveles críticos¹³; a lesiones por "reperfusión" debido a la hiperperfusión que se produce luego de la craneotomía²⁴ que lleva a elevación excesiva de FSC regional y valores de oxígeno cerebral de hasta 200%²³ (mayor que lo fisiológico); o debido a lesión de naturaleza no isquémica en relación a la severidad de la injuria inicial y sus consecuencias celulares. Esto es, tanto el edema cerebral y la alteración metabólica pueden representar

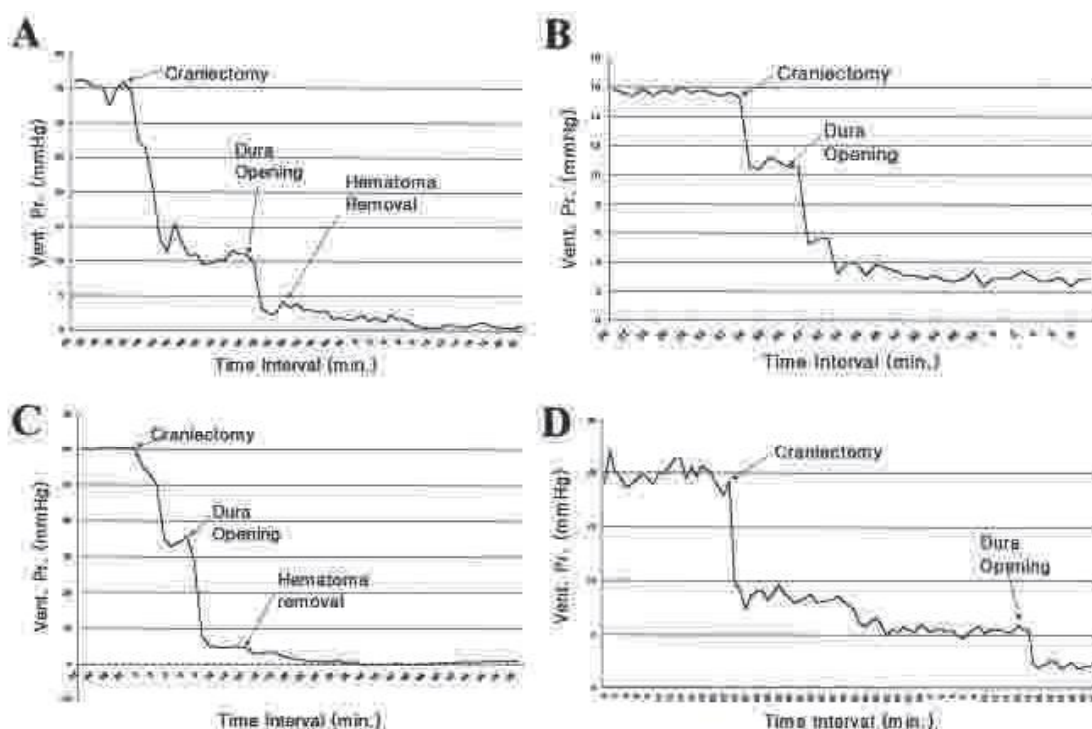


Fig 4: Gráficos que muestran diferentes curvas de PIC (intraventricular) durante craniectomía descompresiva en (A) Hematoma subdural, (B) Edema por hemorragia subaracnoidea, (C) Hemorragia intraputamenal, núcleos basales y (D) Infarto extenso de arteria cerebral media. (tomadas del estudio de Do-Sung Yo et al 13)

diferentes consecuencias de un mismo daño mitocondrial que lleva a la falla en el transporte de electrones y de la glicolisis anaerobia²⁶, detención de la producción de ATP con la consiguiente inactivación de las bombas dependientes de energía, ingreso masivo de Na⁺ y Ca²⁺ en el citosol y edema celular, esta falla en metabolismo cerebral y eventualmente en el pronóstico neurológico podría ocurrir aún cuando la CD logre un control efectivo de PIC; tal como se evidenció en el estudio de Soustiel et al¹⁷, en el que el mal pronóstico funcional luego de la craniectomía descompresiva se correlacionó con una disminución en la tasa metabólica de oxígeno a pesar de valores normales de PIC, PPC y FSC, en pacientes con Glasgow < 6.

CONCLUSION:

El monitoreo de la PIC es parte fundamental en el manejo de los pacientes con TEC grave pues permite optimizar el tratamiento médico contribuyendo a mejorar el pronóstico. Su realización durante la craniectomía descompresiva permite determinar el aporte de cada etapa de ésta en la reducción de la PIC (siendo la apertura dural la de mayor impacto); efectuar medidas de corrección precoz, así como entender los cambios fisiológicos que siguen a los primeros momentos de la descompresión, contribuyendo con ello a optimizar también del tratamiento quirúrgico.

REFERENCIAS BIBLIOGRAFICAS

1. Centers for Disease Control and Prevention (CDC). Incidence rates of hospitalization related to traumatic brain injury 12 states, 2002.

MMWR Morb Mortal Wkly Rep. 2006;55:201204.
 2. Juul N, Morris GF, Marshall SB, et al. Intracranial hypertension and cerebral perfusion pressure: influence on neurological deterioration and outcome in severe head injury. The Executive Committee of the International Selfotel Trial. J Neurosurg. 2000;92:16.h
 3. Marshall LF, Smith RW, Shapiro HM. The outcome with aggressive treatment in severe head injuries, part I: the significance of intracranial pressure monitoring. J Neurosurg. 1979;50 (1): 20-25.
 4. Zanier ER, Ortolano F, Ghisoni L, et al. Intracranial pressure monitoring in intensive care: clinical advantages of a computerized system over manual recording. Crit Care. 2007;11:R7
 5. Brain Trauma Foundation; American Association of Neurological Surgeons; Congress of Neurological Surgeons; Joint Section on Neurotrauma and Critical Care, AANS/CNS. Guidelines for the management of severe traumatic brain injury. J Neurotrauma. 2007;24(suppl 1):S65-S70.
 6. Stocchetti N, Zanaboni C, Colombo A, et al. Refractory intracranial hypertension and "second-tier" therapies in traumatic brain injury. Intensive Care Med. 2008;34:461467.
 7. Olivecrona M, Rodling-Wahlstro M, Naredi S, Koskinen LO. Effective ICP reduction by decompressive craniectomy in patients with severe traumatic brain injury treated by an ICP-targeted therapy. J Neurotrauma. 2007;24(6):927-935.
 8. Bizhan Aarabi, M.D. Dale C. Hesdorffer, Ph.D., M.P.H. J. Marc Simard, M.D., Ph.D. Edward S. Ahn, M.D. Carla Aresco, C.R.N.P. Comparative study of decompressive craniectomy after mass lesion evacuation in severe injury. Neurosurgery, Vol 64 | Num 5 | May 2009.
 9. Ivan Timofeev, M.R.C.S., Marek Czosnyka, PH.D., Jurgens Nortje, F.R.C.A., Peter Smielewski, PH.D., Peter Kirkpatrick, M.D.: Effect of decompressive craniectomy on intracranial pressure and cerebrospinal compensation following traumatic brain injury. J. Neurosurg. / Volume 108 / January 2008
 10. Randy S. Bell, M.D., Corey M. Moss op, M.D., Michael S. Dirks, M.D., Frederick L. Stephens, M.D., Lisa Mulligan, M.D. Early decompressive craniectomy for severe penetrating and closed head injury during wartime. Neurosurg Focus / Volume 28 / May 2010.
 11. Pasquale De Bonis, M.D., Angelo Pompucci, M.D., Annunziato Mangiola, M.D., Q. Giorgio D'Alessandris M.D., Luigi Rigante, M.D: Decompressive craniectomy for the treatment of traumatic brain injury: does an age limit exist? J Neurosurg / Volume 112 / May 2010.
 12. Abdullah J, Zamzuri I, Awang S, Sayuthi S, Ghani A, Tahir A, et al: Preliminary report on spiegelberg pre and post-operative monitoring of severe head-injured patients who received decompressive craniectomy. Acta Neurochir Suppl 95:311314, 2005

13. Do-Sung Yoo, M.D., Dal-Soo Kim, M.D, PH.D., Kyung-Suck Cho, M.D., PH.D., Pil-Woo Huh, M.D., PH.D., Chun-Kun Park, M.D.: Ventricular pressure monitoring during bilateral decompression with dural expansion. *J Neurosurg* 91:953959, 1999.
14. Jay Jagannathan, M.D., Davido O. Okonkwo, M.D., PH.D., Aaron S. Dumont, M.D., Hazem Ahmed, M.D., Abbas Bahari, M.D.,: Outcome following decompressive craniectomy in children with severe traumatic brain injury: a 10-year single-center experience with long-term follow up. *J Neurosurg (4 Suppl Pediatrics)* 106:268275, 2007.
15. Tyler J. Kenning, M.D., Ravi H. Gandhi, M.D., and John W. German, M.D. A comparison of hinge craniotomy and decompressive craniectomy for the treatment of malignant intracranial hypertension: early clinical and radiographic analysis. *Neurosurg. Focus / Vol 26 / June 2009.*
16. Ho CL, Wang CM, Lee KK, Ng I, Ang BT. Cerebral oxygenation, vascular reactivity, and neurochemistry following decompressive craniectomy for severe traumatic brain injury. *J Neurosurg.* 2008;108(5):943-949
17. Jean F. Soustiel, MD, Gill E. Svirni, MD, Eugenia Mahamid, MD, Veniamin Shik, MD Cerebral Blood Flow and Metabolism Following Decompressive Craniectomy for Control of Increased Intracranial Pressure. *Neurosurgery, Vol 67 | Num 1 | July 2010.*
18. Amel Daboussi, MD,*w Vincent Minville, MD,w Sophie Leclerc-Foucras, MD, Thomas Geeraerts, MD, PhD,z Jean Paul Esquerre', MD, Cerebral Hemodynamic Changes in Severe Head Injury Patients Undergoing Decompressive Craniectomy. *J Neurosurg Anesthesiol Volume 21, Number 4, Oct 2009.*
19. Gregory M. Weiner, BA, Michelle R. Lacey, PhD, Larami Mackenzie, MD, Darshak P. Shah, BA, BS Suzanne G. Frangos, RN, CNRN, Decompressive Craniectomy for Elevated Intracranial Pressure and Its Effect on the Cumulative Ischemic Burden and Therapeutic Intensity Levels After Severe Traumatic Brain Injury. *Neurosurgery Vol 66 Num 6 pag 1111-1119, Jun 2010.*
20. Regan F. Williams, MD, Louis J. Magnotti, MD, Martin A. Croce, MD, Brinson B. Hargraves, MD, Peter E. Fischer, MD: Impact of Decompressive Craniectomy on Functional Outcome After Severe Traumatic Brain Injury *The Journal of TRAUMA Injury, Infection, and Critical Care.* Vol 66 Num 6 Jun 2009.
21. Aarabi B, Hesdorffer DC, Ahn ES, Aresco C, Scalea TM, Eisenberg HM: Outcome following decompressive craniectomy for malignant swelling due to severe head injury. *J Neurosurg* 104: 469479, 2006.
22. Marmarou A, Signoretti S, Fatouros P, Aygok GA, Bullock R. Mitochondrial injury measured by proton magnetic resonance spectroscopy in severe head trauma patients. *Acta Neurochir Suppl.* 2005;95:149-151
23. Stiefel MF, Heuer GG, Smith MJ, et al. Cerebral oxygenation following decompressive hemicraniectomy for the treatment of refractory intracranial hypertension. *J Neurosurg.* 2004;101(2):241-247.
24. Yamakami I, Yamaura A, Isobe K. Types of traumatic brain injury and regional cerebral blood flow assessed by 99mTc-HMPAO SPECT. *Neurol Med Chir (Tokyo).* 1993;33:712.
25. Heppner P, Ellegala DB, Durieux M, et al. Contrast ultrasonographic assessment of cerebral perfusion in patients undergoing decompressive craniectomy for traumatic brain injury. *J Neurosurg.*

Enviado : 05 de mayo del 2010

Aceptado : 21 de mayo del 2010

Correspondencia a: Jerson M. Flores Castillo. MD. Neurocirujano. Departamento de Neurocirugía. Hospital Guillermo Almenara Irigoyen. Av Grau Nro 800. La Victoria. Lima 13, Perú. Correo electrónico: jersonmit@yahoo.es