

# TRATAMIENTO MINIMAMENTE INVASIVO DE LAS MALFORMACIONES ARTERIOVENOSAS CEREBRALES

**Andrés Plasencia Santa María**

Fellow de los Servicios de Terapia Endovascular y Neurocirugía Estereotáctica de la Universidad de California en Los Angeles, (UCLA), USA. Neurocirujano Endovascular del Instituto de Hemodinámica de la Clínica Tezza y Radiocirujano del Instituto Radiocirugía del Pacífico, Lima PERU

## INTRODUCCIÓN

Las Malformaciones Arteriovenosas Cerebrales (MAV) son el tipo más común de malformación vascular intracraneal y son la segunda causa más frecuente (después de los aneurismas cerebrales), de hemorragia intracraneal. Anatómicamente, la MAV es un ovillo de vasos embriológicamente inmaduros y frágiles, situado en el tejido cerebral. Hemodinámicamente constituye un sistema de baja presión de flujo turbulento que desgasta los vasos displásicos involucrados, de allí su tendencia a romperse y sangrar.

## MANIFESTACIONES CLÍNICAS

Las MAV pueden producir: hemorragia intracraneal a una tasa anual acumulativa de 4%. Cada sangrado tiene una letalidad del 10-15% y una morbilidad neurológica del 30 al 50% (1, 2, 3, 4, 5, 6, 7). Además puede ocasionar convulsiones, déficit neurológico, hidrocefalia y cefalea. Los síntomas se deben a stress hemodinámico sobre vasos sanguíneos anormalmente frágiles, isquemia por fenómeno de "robo vascular", efecto de masa debido a venas congestivas, hipertensión venosa y a las diversas combinaciones de estos factores (1, 8, 9, 10).

## DIAGNOSTICO

La tomografía computarizada, la resonancia nuclear magnética cerebral y en especial la angiografía por sustracción digital han hecho posible diagnosticar y conocer mejor la anatomía y dinámica de estas lesiones. Las MAV son clasificadas en grados, del I al VI, de acuerdo a su complejidad y consiguiente riesgo y dificultad terapéutica.

## TRATAMIENTO

Las alternativas terapéuticas incluyen: 1) Microcirugía 2) Embolización endovascular, y 3) Radiocirugía estereotáctica. El tratamiento de elección para la mayoría de MAVs es la microcirugía. Sin embargo, algunas de estas lesiones asientan en zonas críticas tales como las áreas motora, sensitiva, del lenguaje, visual, diencéfalo o el tronco cerebral. En estos casos la cirugía y la

embolización tienen un considerable riesgo de producir secuelas neurológicas invalidantes y la radiocirugía estereotáctica es la mejor alternativa. En MAVs más grandes podría justificar el empleo de la embolización para optimizar resultados de cirugía o radiocirugía ulterior. (11, 12, 13, 14, 15, 16, 17, 18).

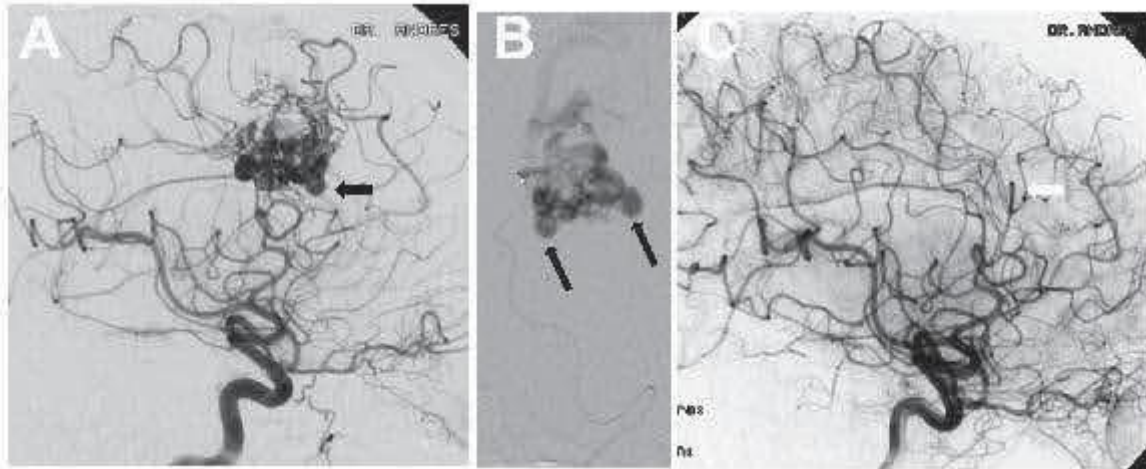
## MICROCIRUGÍA

Es el tratamiento estándar para la mayoría de malformaciones arteriovenosas, aquellas de situación más o menos superficial, asentadas en regiones cerebrales no elocuentes. En centros internacionales reconocidos en manejo de MAVs, las tasas de mortalidad y morbilidad permanente van del 3,3 al 8,6%, respectivamente (19). La resección quirúrgica proporciona la erradicación inmediata y definitiva con relativo bajo riesgo.

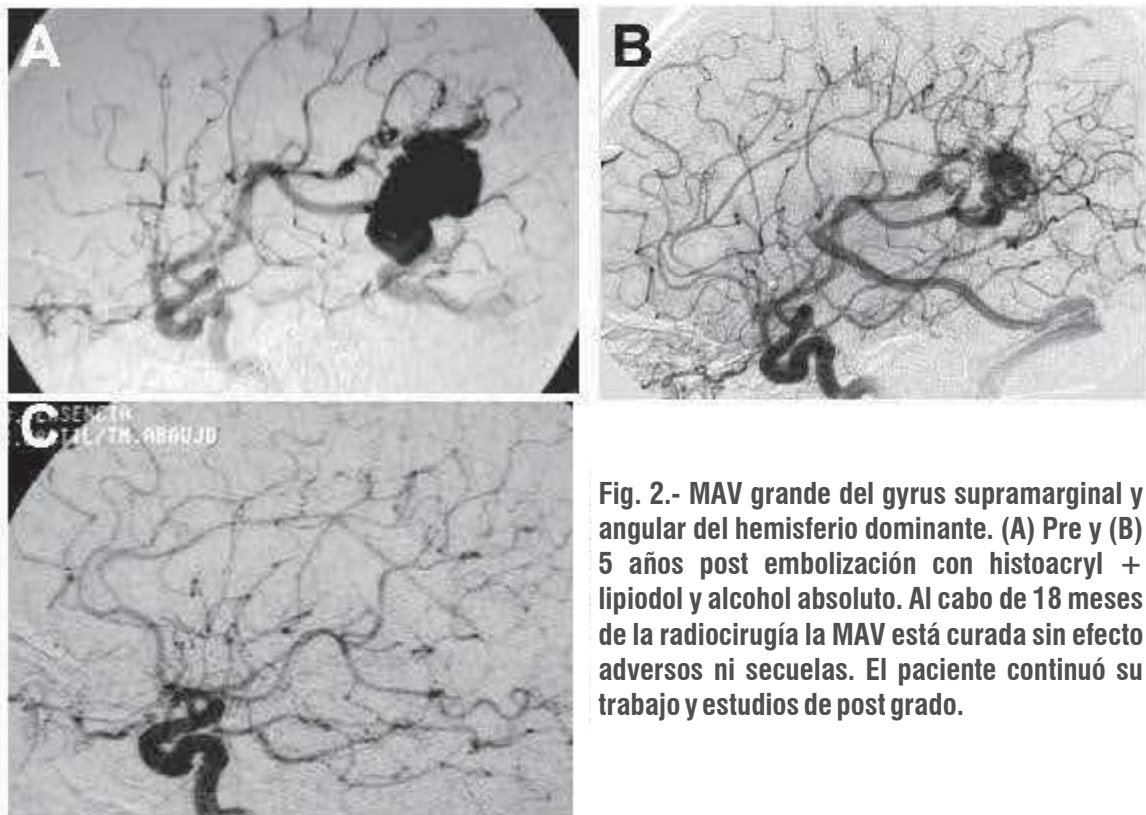
## EMBOIZACIÓN ENDOVASCULAR

En los grandes centros de referencia académicos, la embolización per se logra curar del 5 al 10% de las MAVs en general (Fig. 1). Sin embargo, de las MAVs aparentemente curadas con esta técnica, el 12 al 14% se recanalizarán dentro del período de seguimiento de un año. La indicación de embolización por lo general se reserva para MAVs grandes (mayores de 3 cm de diámetro mayor). La embolización disminuye el volumen del nido en el 86% de los casos.

Debe remarcarse que esta reducción volumétrica solo tiene utilidad al reducir el nido a un tamaño apropiado para el tratamiento definitivo del nido residual, sea la resección quirúrgica o radiocirugía estereotáctica (Fig. 2). También sirve para erradicar aneurismas intranidales en MAVs con hemorragia previa, lo que ocurre en el 7% al 17% de los casos (Fig. 3). La embolización produce complicaciones entre el 12,8% al 20% de los casos, dejando secuelas permanentes del 4% al 9% de los pacientes por lo que su uso no debe ser indiscriminado (20). La embolización parcial de una MAV per se no modifica la probabilidad de una hemorragia futura (21, 22).



**Fig. 1.-** Angiografía carotídea con sustracción digital, vista lateral. Paciente con MAV frontal que debutó con hemorragia intracerebral. Antes (A), durante microcateterismo (B), y 3 años después de la embolización con histoacryl + lipiodol (C). Se muestran por lo menos dos aneurismas intraneurales (flechas negras). La MAV fue curada (flecha blanca) y el paciente reanudó sus estudios habituales.



**Fig. 2.-** MAV grande del gyrus supramarginal y angular del hemisferio dominante. (A) Pre y (B) 5 años post embolización con histoacryl + lipiodol y alcohol absoluto. Al cabo de 18 meses de la radiocirugía la MAV está curada sin efecto adversos ni secuelas. El paciente continuó su trabajo y estudios de post grado.

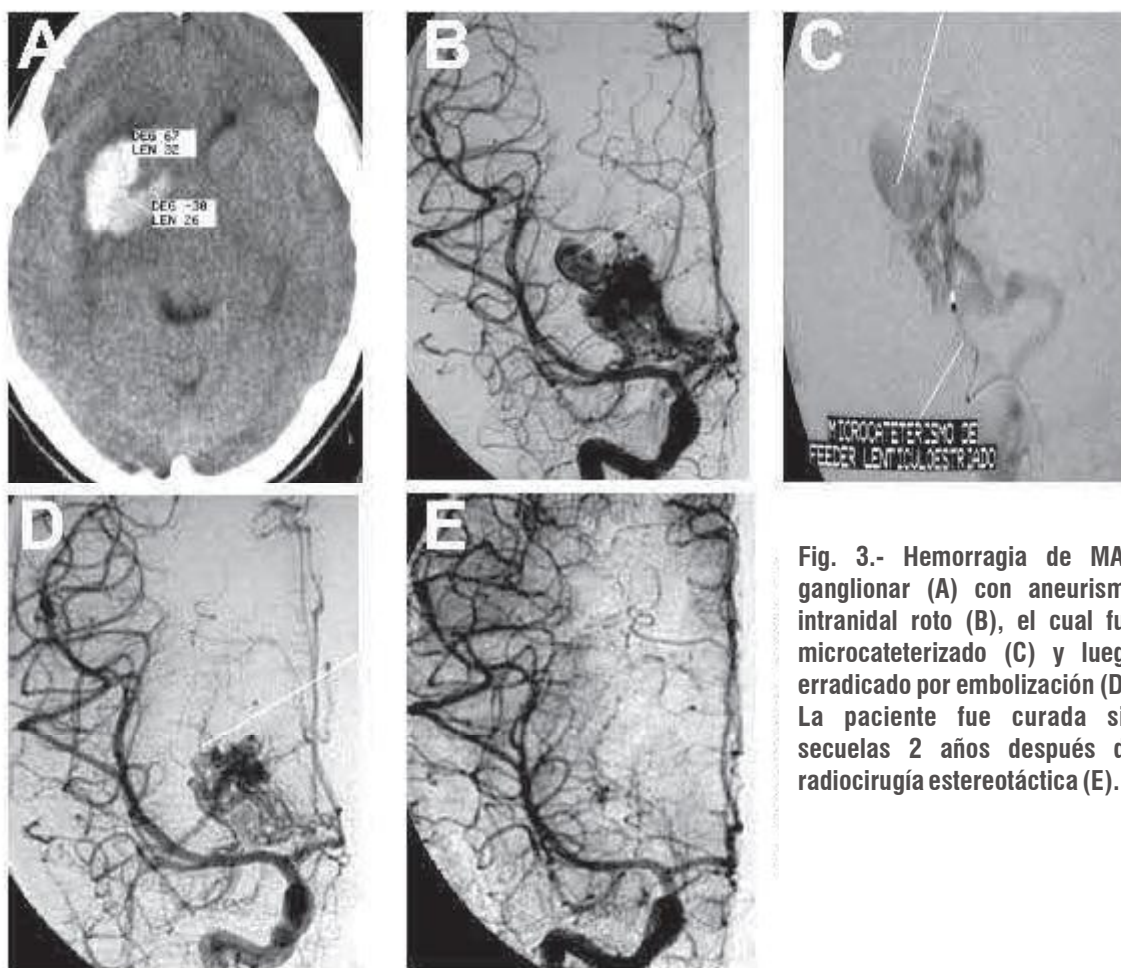


Fig. 3.- Hemorragia de MAV ganglionar (A) con aneurisma intranidal roto (B), el cual fue microcaterizado (C) y luego erradicado por embolización (D). La paciente fue curada sin secuelas 2 años después de radiocirugía estereotáctica (E).

### RADIOCIRUGÍA ESTEREOTÁCTICA

La radiocirugía estereotáctica es una sofisticada tecnología cuyo principio fundamental es enfocar en forma hipersselectiva una alta dosis de radiación ionizante con precisión submilimétrica, a una lesión bien definida dentro del cráneo sin dañar el tejido cerebral adyacente. Al presente, la radiocirugía basada en fotones: gamma knife y acelerador lineal constituyen las tecnologías prevaletentes en razón de su similar eficacia y menores costos. La radiación produce proliferación de las células endoteliales de los casos anómalos lo cual conducirá a la curación definitiva de la MAV (23).

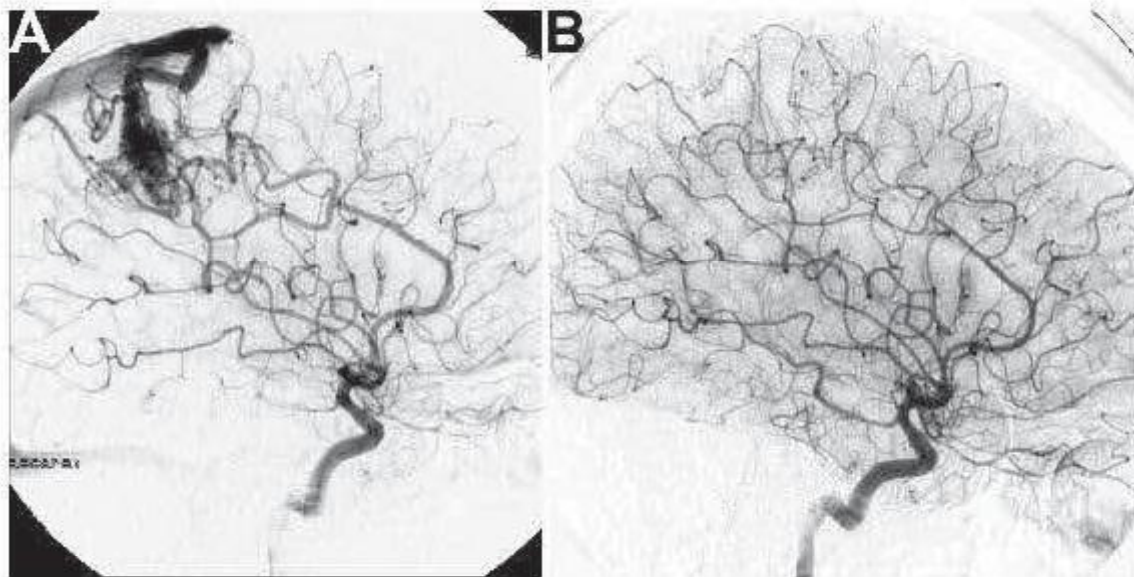
La radiocirugía logra obliterar definitivamente un 80% de MAVs de hasta 3 cm de diámetro mayor, con una probabilidad de complicaciones fijas del 3% (Fig. 4). En lesiones más grandes, la tasa de curación disminuye, aunque existe la alternativa de administrar radiocirugía fraccionada en dos o más intervenciones en distintos volúmenes de la lesión. Como no precisa anestesia general ni corte alguno, la radiocirugía evita las complicaciones y las prolongadas convalecencias de las craneotomías abiertas y porque logra excelentes resultados se emplea cada vez con mayor frecuencia (24,25,26).

Contrariamente a lo que el sentido común anticiparía, la embolización parcial de una MAV no siempre es un óptimo coadyuvante que facilitaría el tratamiento definitivo mediante radiocirugía. En efecto, se ha determinado que la embolización es una variable que afecta negativamente en el resultado de radiocirugía de MAVs previamente embolizadas (27,28).

### CONCLUSIONES

La embolización endovascular y la radiocirugía estereotáctica como tratamiento único o combinado, constituyen alternativas útiles para el manejo de MAVs de alto riesgo para microcirugía toda vez que exista el adecuado entrenamiento, equipamiento y experiencia en estas tecnologías.

La juiciosa selección de los pacientes apropiados para cada una de estas modalidades terapéuticas y el diseño de una estrategia apropiada basada en un claro entendimiento de la historia natural de la enfermedad y de los objetivos y riesgos acumulativos de cada procedimiento es fundamental para obtener un óptimo resultado.



**Fig. 4.- Angiografía antes (A) y 18 meses después (B) de radiocirugía estereotáctica de MAV parietal. Note erradicación de la lesión. No hubieron efectos adversos ni secuelas.**

#### REFERENCIAS BIBLIOGRÁFICAS

1. Brown RD, Wiebers DO, Forbes G, et al: The natural history of unruptured intracranial arteriovenous malformations. *J Neurosurg* 68: 352-357, 1988
2. Brown RD Jr, Wiebers DO, Torner JC, et al: Frequency of intracranial hemorrhage as a presenting symptom and subtype analysis: a population-based study of intracranial vascular malformations in Olmsted County, Minnesota. *J Neurosurg* 85:29-32, 1996
3. Fults D, Kelly DL Jr: Natural history of arteriovenous malformations of the brain: A clinical study. *Neurosurgery* 15: 658-662, 1984
4. Graf CJ, Perrett GE, Torner X: Weeding from cerebral arteriovenous malformations as part of their natural history. *J Neurosurg* 58: 331-337, 1983
5. Itoyama Y, Uemura S, Ushio Y, et al: Natural course of unoperated intracranial arteriovenous malformations: Study of 50 cases. *J Neurosurg* 71: 805-809, 1989
6. Luessenhop AJ, Rosa L: Cerebral arteriovenous malformations. Indications for and results of surgery, and the role of intravascular techniques. *J Neurosurg* 60:14-22, 1984
7. Ondra SL, Troupp H, George ED, et al: The natural history of symptomatic arteriovenous malformations of the brain: A 24-year follow-up assessment. *J Neurosurg* 73: 387-391, 1990
8. Murphy JP: *Cerebrovascular Disease*, Chicago, Yearbook Medical Publishers, 1954, p 408
9. Langer DJ, Lasner TM, Hurst RW, et al: Hypertension, small size, and deep venous drainage are associated with risk of hemorrhagic presentation of cerebral arteriovenous malformations. *Neurosurgery* 42:481-489, 1998
10. Stapf C, Mohr JP, Sciacca RR, et al: Incident hemorrhage risk of brain arteriovenous malformations located in the arterial borderzones. *Stroke* 31:2365-2368, 2000
11. Dawson RC III, Tarr RW, Hecht ST, et al: Treatment of arteriovenous malformations of the brain with combined embolization and stereotactic radiosurgery. Results after 1 and 2 years. *AJNR*; 11: 857-864, 1990
12. Deruty R, Pelissou-Guyotat I, Mottolose C, et al: The combined management of cerebral arteriovenous malformations. Experience with 100 cases and review of the literature. *Acta Neurochir (Wien)*; 123: 101-112, 1993
13. Guo WY, Wikholm G, Karlsson B et al: Combined embolization and gamma Knife radiosurgery for cerebral arteriovenous malformations. *Acta Radiol*, 34: 600-606, 1993
14. Dion JE, Mathis JM. Cranial arteriovenous malformations: The role of embolization and stereotactic surgery. *Neurosurgery Clin N Am*; 5:459-474, 1994
15. Mathis JA, Barr JD, Horton JA, et al. The efficacy of particulate embolization combined with stereotactic radiosurgery for treatment of large arteriovenous malformations of the brain. *AJNR*, 16: 299-306, 1995
16. Lawton MT, Hamilton MG, Spetzler RF. Multimodality treatment of deep arteriovenous malformations: Thalamus, basal ganglia and brain stem. *Neurosurgery*; 37: 29-35, 1995
17. Levy DI, Kitz K, Killer M, et al. Radiosurgery in the treatment of cerebral AVMs. *Acta Neurochir Suppl*; 63: 60-67, 1995
18. Gobyn YP, Laurent A, Merienne. Treatment of brain arteriovenous malformations by embolization and radiosurgery. *J Neurosurg* 85: 19-28, 1996
19. Castel JP y Cantor G. Postoperative morbidity and mortality after microsurgical exclusion of cerebral arteriovenous malformations. Current data and analysis of recent literature. *Neurochirurgie* May;47(2-3 Pt 2):369-83, 2001 .
20. Muñoz F, Clavel P, Molet J, et al. Current management of arteriovenous malformations. Retrospective study of 31 cases and literature review. *Neurocirugía (Astur)*, Oct;18(5):394-404; discussion 404-5, 2007
21. Gobyn YP, Laurent A, Merienne L. Treatment of brain arteriovenous malformations by embolization and radiosurgery. *J Neurosurg*, Jul;85(1):19-28, 1996
22. Ogilvy CS, Stieg PE, Awad I, et al. Recommendations for the management of intracranial arteriovenous malformations: A statement for healthcare professionals from a special writing group of the Stroke Council, American Stroke Association. *Stroke*. 32: 1458-1471, 2001
23. Schneider B, Eberhard DA, Steiner LE. Histopathology of arteriovenous malformations after gamma knife radiosurgery. *J Neurosurg* 87:352-357, 1997
24. Lunsford LD, Kondziolka D, Flickinger JC, et al. Stereotactic radiosurgery for arteriovenous malformations of the brain. *J Neurosurg* 75(4):512-24, 1991
25. Friedman WA, Bova FJ. Radiosurgery for arteriovenous malformations. *Clin Neurosurg* 40:446-64, 1993
26. Friedman WA. Radiosurgery for arteriovenous malformations. *Clin Neurosurg* 42:328-47, 1995
27. Pollock BE, Flickinger JC, Lunsford LD, et al. Factors associated with successful arteriovenous malformation radiosurgery. *Neurosurgery*. 42(6):1239-44; discussion 1244-7, 1998
28. Andrade-Souza YM, Ramani M, Scora D, et al. Embolization before radiosurgery reduces the obliteration rate of arteriovenous malformations. *Neurosurgery*. 60(3):443-51; discussion 451-2, 2007